

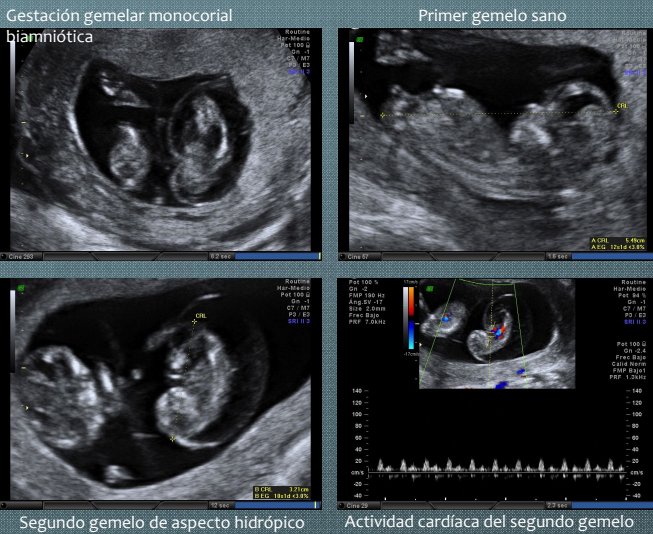
SECUENCIA TRAP CON CORAZÓN RUDIMENTARIO

Carmona Barnosi, Ana; García Hernández, Carmen María; Pertegal Ruiz, Miriam; De Paco Matallana, Catalina; Peñalver Parres, Carolina; Delgado Marín, Juan Luis.
Hospital Clínico Universitario Virgen de la Arrixaca, Murcia

CASO CLÍNICO

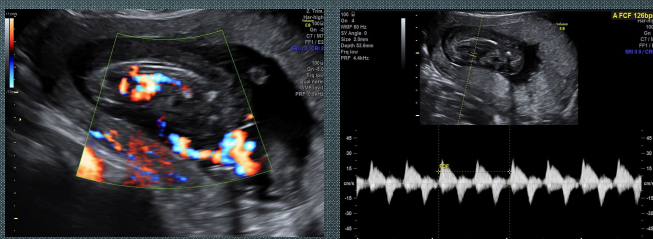
Mujer de 36 años, con hipotiroidismo como único antecedente personal de interés, actualmente primigesta tras FIV (transferencia de un único embrión) que acude a nuestra unidad para realizar ecografía de screening del primer trimestre.

Ecografía 12+3 semanas: Se visualiza gestación gemelar monocorial biamniótica con un gemelo de aspecto normal y un bajo riesgo de cromosomopatías y un segundo gemelo con parámetros acordes a 10 semanas (CRL de 33.4mm), aspecto hidrópico y actividad cardíaca presente.



Ante los hallazgos ecográficos se plantea el diagnóstico diferencial entre secuencia TRAP (del inglés "Twin reversed arterial perfusion" o perfusión arterial reversa) con un corazón rudimentario y gemelo gravemente malformado en estado premortem, decidiéndose mantener una conducta expectante.

Ecografía 15+4 semanas: Se confirma la gestación gemelar monocorial con secuencia TRAP por lo que se decide realizar una terapia prenatal intrauterina mediante la ablación intrafetal de los vasos pélvicos del feto malformado siendo derivada al Hospital San Cecilio de Granada para dicha intervención.



Previamente al proceso, la paciente recibió profilaxis antibiótica y tocolítica con cefalosporinas e indometacina. Mediante anestesia local, se llevó a cabo la inserción ecoguiada de una aguja de 17 G en las proximidades de la porción intraabdominal del cordón umbilical del gemelo marfomado, intentando alcanzar los vasos en la proximidad de la columna vertebral. Seguidamente, se procedió a la introducción de una fibra láser de 600 μm dentro de la aguja y, mediante láser de diodo de 20 W, se realizó la coagulación de los vasos hasta el cese del flujo sanguíneo al gemelo anómalo. La paciente fue dada de alta el mismo día de la intervención.

Tras el procedimiento, la gestación se desarrolló con normalidad para el gemelo sano, finalizando mediante inducción del parto en la semana 40+3 por rotura prematura de membranas. Nació de forma eutócica una mujer de 3155 gr, con Apgar 9/10, que actualmente tiene 11 meses y vive sana.

SECUENCIA TRAP

DEFINICIÓN: La secuencia TRAP es una complicación rara y exclusiva de gestaciones múltiples monocoriales en la que un gemelo malformado con corazón ausente o no funcionante (feto acardio), sin perfusión directa placentaria, recibe la sangre de forma retrógrada a través de su gemelo estructuralmente normal (feto bomba) por medio de anastomosis placentarias, generalmente arterio-arteriales.

Clásicamente se le ha atribuido una incidencia de 1 de cada 3500 embarazos (1% de gestaciones monocigotas). Sin embargo, actualmente la incidencia parece ser mucho más elevada debido a un incremento de su detección en épocas tempranas y al mayor uso de técnicas de reproducción asistida.

ETIOPATOLOGÍA: Este anormal patrón circulatorio provisiona de un flujo sanguíneo poco oxigenado al feto malformado, perfundiendo más la mitad inferior del feto acardio que la mitad superior, lo que ocasiona un desarrollo anormal de este gemelo que se convierte en un parásito del gemelo bomba que sufre una sobrecarga circulatoria pudiendo llegar a la insuficiencia cardíaca. En función de su desarrollo el feto malformado se clasificará en: acardio acephalus (el más frecuente; con ausencia de cabeza y órganos torácicos), acardio acormus (sólo desarrolla la cabeza), acardio amorphus (masa informe en la que no se distinguen partes) y acardio myelacephalus (desarrollo parcial de cabeza y alguna extremidad).

DIAGNÓSTICO: El diagnóstico es ecográfico. Encontraremos una discrepancia de tamaños. El feto acardio, además de la ausencia o desarrollo rudimentario del corazón, puede presentar escasa definición de cabeza, tronco y/o extremidades y edema masivo. El feto bomba puede desarrollar estigmas de un fallo cardíaco por sobrecarga: polihidramnios, cardiomegalia, ascitis, derrame pleural y pericárdico, así como regurgitación tricuspídea. El diagnóstico definitivo lo establece la demostración de flujo reverso umbilical hacia el feto malformado.

PRONÓSTICO Y TRATAMIENTO: La tasa de mortalidad del feto bomba es de un 35-55% si no se realiza ninguna intervención. Las principales causas son el fallo cardíaco y el parto prematuro. La supervivencia aumenta hasta un 80-90% si se lleva a cabo un tratamiento intrauterino, pudiendo realizarse, generalmente entre la semana 16-18, oclusión de cordón (láser o bipolar), láser de anastomosis placentarias o terapia intrafetal (láser o radiofrecuencia).

DISCUSIÓN: El mal pronóstico de esta entidad ha llevado al desarrollo de varias técnicas de terapia intrauterina, lo cual parece haber mejorado la supervivencia. Sin embargo la pertinencia del tratamiento, la técnica del mismo, y el momento idóneo de la intervención no están del todo bien definidos.

Las últimas publicaciones abogan por el intervencionismo frente a la conducta expectante, y, aunque continúa en debate, se prefiere una actuación precoz dada la posibilidad de muerte imprevista del feto bomba. Los resultados preliminares con terapia láser intrafetal entre las semanas 12-14 de gestación han demostrado viabilidad, eficacia y potencial seguridad aunque se necesitan más estudios. En general la terapia intrauterina tiene una tasa de supervivencia del gemelo bomba del 80% con 67% de los fetos naciendo sin complicaciones más allá de la semana 36 de gestación.

La peculiaridad de nuestro caso radica en la presencia en el gemelo malformado de un corazón rudimentario con actividad cardíaca, siendo ésta diferente a la del gemelo bomba (126 vs 165 lpm respectivamente). Aunque esta entidad ha sido descrita en la literatura es extremadamente rara, lo cual dificultó el diagnóstico definitivo y la toma de decisiones.

BIBLIOGRAFÍA

- Berg, C., Holst, D., Mallmann, M. R. (2014). Early vs late intervention in twin reversed arterial perfusion sequence. *Ultrasound Obstet Gynecol*, 43, 60-64
- Chaveeva, P., Poon, L., Sotiriadis, A. (2014). Optimal method and timing of intrauterine intervention in twin reversed arterial perfusion sequence- case study and meta-analysis. *Fetal Diagn Ther*, 35, 267-279
- Gómez, L.F., Molina, F. S., Fresneda, M. D. (2012). Secuencia TRAP: diagnóstico, opciones de tratamiento y experiencia propia. *Diagn prenatal*, 23 (4), 160-166